PROGRAMFÜZET

Magyar Radiológusok Társasága
Gyermekradiológiai Szekció

XX. Nemzetközi Szimpózium

Miskolctapolca
2019. szeptember 12-14.

Gadovist® 1.0

Gadobutrol

BAYER

A részletek gazdagsága.



L.HU.MKT.PH.RI.19.09.2018.0147

Gadovist 1,0 mmol/ml oldatos injekció (OGYI-T-7793/01-02; 04-05) | **ATC kód: V08C A09:** H: 1209,4 mg/2 ml, 4535,4 mg/7,5 ml ill. 9070,8 mg/15 ml gadobutrol
Bővebb információért olvassa el a gyógyszer alkalmazási előírását!
Az alkalmazási előírás teljes szövegét megtalálja az Országos Gyógyszerészeti és Élelmezés-egészségügyi intézet honlapján (www.ogyei.gov.hu/gyogyszeradatbazis).
Támogatás mértéke 0%.
Helyi képviselet: Bayer Hungária Kft., 1123 Budapest, Alkotás u. 50.
Egészségügyi szakemberek részére készült kiadvány.

TUDOMÁNYOS SZERVEZŐ BIZOTTSÁG

Dr. Fodor Krisztina (a Kongresszus elnöke)
Dr. Kostyál László (a Kongresszus társelnöke)
Prof. Dr. Lombay Béla (a Tudományos Bizottság elnöke)

SZAKMAI SZERVEZŐ

Prof. Dr. Lombay Béla
Borsod A. Z. Megyei Központi Kórház és Egyetemi Oktatókórház,
Képalkotó Diagnosztikai Centrum
Gyermekradiológiai Osztály
Miskolc

SZERVEZŐIRODA

Ócsai Ágnes
SZERVIZ Iroda Utazásszervező Kft.
3530 Miskolc, Mártírok u.1.
Tel./fax: (46) 509-979, 509-980
a.ocsai@szerviziroda.hu

ÁLTALÁNOS INFORMÁCIÓK

A kongresszus helyszíne

Calimbra Wellness és Konferencia Hotel
3519 Miskolc, Bencések útja 9-11.

Regisztráció

A kongresszus helyszínén:

2019. szept.12. (csütörtök)	10:00 – 18:00
2019. szept.13. (péntek)	08:00 – 17:00
2019. szept.14. (szombat)	08:00 – 12:30

Kitűző

A kongresszus regisztrált résztvevői névvel ellátott kitűzőt kapnak. A programokon a kitűzőt viselők vehetnek részt.

Előadás időtartama

Összefoglaló előadás 25'-15', előadás 10'- 5'.

Vetítésre szánt anyagát a szekció kezdete előtt a technikus személyzetnek kérjük leadni! Előadását PPT vagy PPTX formátumban várjuk CD lemezen vagy pendrive adathordozón. Saját laptop használatára nincs lehetőség!

A tudományos program szoros időbeosztása miatt tisztelettel kérjük az időtartamok pontos betartására!

A legjobb kongresszusi előadás a Bíráló Bizottság döntése alapján díjazásban részesül. A Bíráló Bizottság elnöke: Dr. Várkonyi Ildikó.

Kredit pont

Hallgató 18 / Előadó 5

Szállás

előzetes jelentkezés alapján. A szobák az érkezés napján 14:00 órától foglalhatók el, azokat a távozás napján 10:00 óráig kell elhagyni.

Étkezés

előzetes rendelés alapján étkezési jegy ellenében vehető igénybe

Parkolás

a szálloda kamerával megfigyelt parkolójában

Megközelítés

A Tiszai pályaudvarról 1-es autóbusszal a Búza térig, majd onnan 2-es autóbusszal Miskolctapolca Barlangfürdő megállóhelyig (végállomás). Vagy 1-, 2-es villamossal a Szinvapark/Centrum megállóhelyig, ahol átszállási lehetőség van a 2-es buszra.

PROGRAM ÖSSZEFOGLALÓ

2019. szeptember 12-14.

2019. szeptember 12. csütörtök

14:00 – 14:15	Megnyitó, üdvözlések
14:15 – 14:30	Gefferth-díj átadás
14:30 – 16:10	Továbbképző előadások I.
16:10 – 16:25	Szünet
16:25 – 17:50	Továbbképző előadások II.

2019. szeptember 13. péntek

09:00 – 09:15	A kongresszus megnyitója, üdvözlések
09:15 – 10.35	A jövő lehetséges útjai 2019-ben I.
10:35 – 11:00	Szünet
11:00 – 13:05	A jövő lehetséges útjai 2019-ben II.
13:05 – 14:30	Ebéd szünet
14:30 – 16:10	Hasi diagnosztika
16:10 – 16:30	Szünet
16:30 – 18:10	Musculoskeletalis diagnosztika

2019. szeptember 14. szombat

09:00 – 11:20	A jövő lehetséges útjai 2019-ben III.
11:20 – 11:40	Szünet
11:40 – 13:00	Egyéb területek diagnosztikája
13:00	A kongresszus zárása

2019. SZEPTEMBER 12. CSÜTÖRTÖK

14:00 **Megnyitó** (15')
Dr. Fodor Krisztina Osztályvezető főorvos, B.A.Z. Megyei Központi Kórház és Egyetemi Oktatókórház, Képalkotó Diagnosztikai Centrum, Gyermekradiológiai Osztály, Miskolc

Dr. Kostyál László Centrumvezető Főorvos, B.A.Z. Megyei Központi Kórház és Egyetemi Oktatókórház, Képalkotó Diagnosztikai Centrum, Miskolc

Prof. Dr. Lombay Béla Professor emeritus, B.A.Z. Megyei Központi Kórház és Egyetemi Oktatókórház, Képalkotó Diagnosztikai Centrum, Gyermekradiológiai Osztály, Miskolc

14:15 **Gefferth-díj átadás** (15')
Dr. Kis Éva
Semmelweis Egyetem, I. Gyermekklinika, Budapest

14:30 – 16:10 TOVÁBBKÉPZŐ ELŐADÁSOK I.

Üléselnökök: Prof. Dr. Harkányi Zoltán, Dr. Rudas Gábor

14:30 **Van-e új a Nap alatt? A húgyúti megbetegedések kivizsgálása** (25')
Dr. Várkonyi Ildikó
Semmelweis Egyetem, I. Gyermekklinika, Budapest

14:55 **Szakmai minőségbiztosítás a szakorvosképzésben** (25')
Dr. Bágyi Péter[1,2], Dr. Pusztai Ferenc[1], Dr. Bézi István[1], Dr. Lánczi Levente István[1,3]
Debreceni Egyetem, Kenézy Gyula Egyetemi Kórház, Központi Radiológiai Diagnosztika, Orvosi Képalkotó Klinika, Radiológia, Debrecen[2]
Magyar Radiológusok Társasága Ifjúsági Bizottság[3]

15:20 **CEUS vizsgálatok gyermekkori hasi és kismedencei betegségekben: indikációk és gyakorlati megfontolások** (25')
Prof. Dr. Harkányi Zoltán
Heim Pál Országos Gyermekgyógyászati Intézet (HOGYI), Budapest

15:45 **15 éves a test diffúziós mérése. A tapasztalatok tükrében hol a helye a képalkotó diagnosztikában?** (25')
Dr. Rudas Gábor
MR Kutatóközpont, Semmelweis Egyetem, Budapest

16:10 Szünet (15')

16:25–17:50 TOVÁBBKÉPZŐ ELŐADÁSOK II.
Üléselnökök: Dr. Bágyi Péter, Dr. Kis Éva

16:25 **A Gadovist szerepe gyermekek MR vizsgálatában** (10')
Dr. Resch Béla
Bayer Hungária Kft.

16:35 **Gyermekkori mellkasi kórképek képalkotó diagnosztikája: mi változott és mi változatlan az új évezredben?** (25')
Dr. Balázs György
Heim Pál Országos Gyermekgyógyászati Intézet (HOGYI), Budapest

17:00 **Az ultrahang vizsgálat szerepe a nyirokcsomók megítélésében (**25')
Dr. Molnár Diána
Heim Pál Országos Gyermekgyógyászati Intézet (HOGYI), Budapest

17:25 **Kóros vagy nem kóros? Variációk a gyermekkori képalkotó diagnosztikában** (25')
Dr. Fodor Krisztina
B.A.Z. Megyei Központi Kórház, Gyermekradiológiai Osztály, Miskolc

2019. SZEPTEMBER 13. PÉNTEK

09:00 **Megnyitó** (15')
Prof. Dr. Berényi Ervin, az MRT elnöke

Dr. Révész János Főigazgató Főorvos, B.A.Z. Megyei Központi Kórház és Egyetemi Oktatókórház, Miskolc

Prof. Dr. Roósz András, akadémikus, a MAB elnöke

09:15–10:35 A JÖVŐ LEHETSÉGES ÚTJAI 2019-BEN I.
Üléselnökök: Prof. Dr. Berényi Ervin, Prof. Dr. Fodor Bertalan

09:15 **Multidisciplinaris gyermekradiológia** (15')
Prof. Dr. Lombay Béla
B.A.Z. Megyei Központi Kórház, Gyermekradiológiai Osztály, Miskolc, Miskolci Egyetem, Debreceni Egyetem KK, Orvosi Képalkotó Klinika

09:30 **Egy genetikai variáns megítélésének és vizsgálatának nehézségei: interallelikus interakciók és preszimptomatikus diagnosztika** (25')
Dr. Tory Kálmán
MTA-SE Lendület Nephrogenetikai Kutatócsoport
Semmelweis Egyetem, I. Gyermekklinika, Budapest

09:55 **Intracranialis vérzés hatása a fejlődésneurológiai kimenetelre neonatalis hypoxias-ischaemias encephalopathiaban** (15')
Dr. Lakatos Andrea, Dr. Kolossváry Márton; Dr. Szabó Miklós PhD; Dr. Jermendy Ágnes PhD; Dr. Barta Hajnalka; Gyebnár Gyula; Dr. Rudas Gábor PhD; Dr. Kozák Lajos Rudolf PhD
B.A.Z. Megyei Központi Kórház, Gyermekradiológiai Osztály, Miskolc

10:10 **Etikett vagy etika az élettudományokban?** (25')
Prof. Dr. Fodor Bertalan
Miskolci Egyetem, Egészségügyi Kar, Nanomedicinai Tanszék, Miskolc

10:35 Szünet (25')

11:00–13:05 A JÖVŐ LEHETSÉGEI ÚTJAI 2019-BEN II.
Üléselnökök: Dr. Kostyál László, Dr. Várkonyi Ildikó

11:00 **Század eleji radiológiai jóslatok és azok megvalósulása jelen évtizedünkben** (25')
Prof. Dr. Berényi Ervin
Debreceni Egyetem KK., Orvosi Képalkotó Klinika, Debrecen

11:25 **MI a radiológiai jövőképe? (Mesterséges Intelligencia és a radiológiai jövőképe)** (25')
Dr. Bágyi Péter[1, 2], Dr. Pusztai Ferenc[1], Dr. Bézi István[1], Dr. Fekete Balázs Imre[1], Dr. Székely András[1]
Debreceni Egyetem, Kenézy Gyula Egyetemi Kórház, Központi Radiológiai Diagnosztika[1], Klinikai Központ, Orvosi Képalkotó Klinika, Radiológia[2] , Debrecen

11:50 **Újabb metodikai lehetőségek a gyermekkori ultrahang diagnosztikában** (25')
Prof. Dr. Harkányi Zoltán
Heim Pál Országos Gyermekgyógyászati Intézet (HOGYI), Budapest

12:15 **A neurosonographia, perifériás ideg ultrahang vizsgálat jelentősége gyermekkorban** (25')
Dr. Farbaky Zsófia
Budai Irgalmasrendi Kórház, Radiológiai Osztály, Budapest

12:40 **Egy kis sugár valóban nem árt, sőt használ? Még egyszer a sugárdózisról…** (25')
Dr. Rudas Gábor
MR Kutatóközpont, Semmelweis Egyetem, Budapest

13:05 Ebéd szünet (85')

14:30–16:10 **HASI DIAGNOSZTIKA**
Üléselnökök: Dr. Balázs György, Dr. Lakatos Andrea

14:30 **A vesetumorok korszerű differenciáldiagnosztikája** (20')
Dr. Varga Edit
MR Kutatóközpont, Semmelweis Egyetem, Budapest

14:50 **Differenciáldiagnosztikai nehézség nephrosis-szindrómában** (10')
Dr. Tóth-Vajna Gergely, Dr. Csohány Rózsa, Dr. Szabó J. Attila
Semmelweis Egyetem, I. Sz. Gyermekklinika, Budapest

15:00 **Gócok a vesében** (10')
Dr. Kiss Tünde, Dr. Bartók Márta, Dr. Meichelbeck Krisztina
Heim Pál Országos Gyermekgyógyászati Intézet (HOGYI), Budapest

15:10 **Hiányzó infrarenalis vena cava inferior- esetbemutatás** (5')
Dr. Szalai Csilla, Dr. Oláh Mariann
Szabolcs - Szatmár-Bereg Megyei Kórházak és Egyetemi Oktatókórház, Radiológiai Osztály Nyíregyháza

15:15 **Ultrahang elastographia-val szerzett kezdeti tapasztalataink krónikus májbetegségben szenvedő gyermekeknél** (10')
Dr. Seszták Tímea, Dr. Várkonyi Ildikó, Dr. Nyitrai Anna, Dr. Szabó Dolóresz, Dr. Dezsőfi Antal
Semmelweis Egyetem, I. Gyermekklinika, Budapest

15:25 **Különleges invaginatiók** (10')
Dr. Mohay Gabriella
Pécsi Tudomány Egyetem, Radiológiai Klinika, Pécs

15:35 **Inguinalis sérvek gyermekkorban** (10')
Dr. Pribojszki Magda, Dr. Etlinger Péter, Dr. Balogh Brigitta, Dr. Gion Katalin, Dr. Kincses Zsigmond Tamás, Dr. Pásztor Gyula
Affidea Magyarország, Szeged

15:45 **Esetbemutatás – bél atresia ritka esete** (5')
Dr. Seszták Tímea, Dr. Várkonyi Ildikó, Dr. Nyitrai Anna, Dr. Kálmán Attila
Semmelweis Egyetem, I. Gyermekklinika, Budapest

15:50 **Szorult helyzetben a duodenum** (5')
Dr. Kerekes Fanni, Dr. Pásztor Gyula, Dr. Gion Katalin, Dr. Kincses Zsigmond Tamás
Affidea Magyarország Kft., Szeged

15:55 Vita (15')

16:10 Szünet (20')

16:30–18:10 MUSCULOSKELETALIS DIAGNOSZTIKA

Üléselnökök: Dr. Mohay Gabriella, Dr. Ladányi Erzsébet

16:30 **Musculoskeletalis diagnosztikai, differenciáldiagnosztikai nehézségek gyermek és felnőttkorban** (20')
Dr. Ladányi Erzsébet, Dr. Márton Gabriella
B.A.Z. Megyei Központi Kórház, Gyermekradiológiai Osztály, Miskolc

16:50 **Differenciáldiagnosztikai nehézségek chronicus recurráló multifocalis osteomyelitisben, két eset kapcsán** (10')
Dr. Molnár Diána, Dr. Morvay Zsuzsanna, Dr. Tóth Ildikó, Dr. Rudas Gábor
Heim Pál Országos Gyermekgyógyászati Intézet (HOGYI), Budapest

17:00 **Csecsemőkori mozgásszervi panasz ritka esete** (10')
Dr. Jámbrik Evelin, Dr. Polovitzer Mária, Dr. Falus Ágnes, Dr. Gubik Ágnes
Heim Pál Országos Gyermekgyógyászati Intézet (HOGYI), Budapest

17:10 **Lábfájdalom focimeccs után** (10')
Dr. Morvai Zsuzsanna, Dr. Polovitzer Mária, Dr. Molnár Diána, Dr. Enzsöl Veronika
Heim Pál Országos Gyermekgyógyászati Intézet (HOGYI), Budapest

17:20 **Acute Nontraumatic Back Pain: Infections and Mimics** (10')
Dr. Kretzer András, Dr. Vrancsik Nóra
Debreceni Egyetem KK., Képalkotó Diagnosztikai Klinika, Debrecen

17:30 **A vesébe látunk** (10')
Dr. Papp Bence Gábor, Dr. Vrancsik Nóra
Debreceni Egyetem KK., Képalkotó Diagnosztikai Klinika, Debrecen

17:40 **Serdülőkori hüvelyi vérzések differenciál diagnosztikája néhány eset kapcsán** (10')
Dr. Kerényi Rita Zsuzsanna, Dr. Csóka Mónika, Dr. Rudas Gábor, Dr. Varga Edit
Semmelweis Egyetem MR Kutatóközpont, Budapest

17:50 Vita (20')

2019. SZEPTEMBER 14. SZOMBAT

09:00–11:20 **A JÖVŐ LEHETÉSÉGES ÚTJAI 2019-BEN III.**
Üléselnökök: Dr. Molnár Diána, Dr. Fodor Krisztina

09:00 **Gyermekgyógyászat a Damaszkuszi úton?** (25')
Prof. Dr. Szabó László
Heim Pál Gyermekkórház, Budapest

09:25 **A 21. századi paleopatológia és segédtudományai** (25')
Dr. Pálfi György
SZTE Embertani Tanszék, Szeged

09:50 **A mesterséges intelligencia szerepe az MR diagnosztikában** (10')
Varga Károly
Siemens, Budapest

10:00 **Genetikailag meghatározott betegségek komplex diagnosztikája és a kezelés lehetséges útjai. A ritka betegségektől a személyre szabott gyógyításig** (25')
Prof. Dr. Molnár Mária Judit
Semmelweis Egyetem, Genomikai Medicina és Ritka Betegségek Intézete, Budapest

10:25 **Juvenilis pilocytás astrocytoma differenciál diagnosztikája-esetbemutatás** (10')
Dr. Szalai Csilla, Dr. Oláh Mariann
Szabolcs - Szatmár-Bereg Megyei Kórházak és Egyetemi Oktatókórház, Radiológiai Osztály Nyíregyháza

10:35 **Meningeoma vagy valami más?** (10')
Dr. Koós Eszter, Dr. Fodor Krisztina, Dr. Ladányi Erzsébet, Dr. Lajgut Attila, Dr. Papp János, Dr. Simon Réka
B.A.Z. Megyei Központi Kórház, Gyermekradiológiai Osztály, Miskolc

10:45 **Temporo-mandibularis ízületi luxatio gyermekkorban** (10')
Dr. Gubik Ágnes, Dr. Varga Edit, Dr. Kovács Éva, Dr. Balázs György
Heim Pál Országos Gyermekgyógyászati Intézet (HOGYI), Budapest

10:55 **Gyermekkori perifériás érsérülések képalkotó diagnosztikája** (10')
Dr. Mátyus Enikő, Dr. Kovács Éva, Prof. Dr. Harkányi Zoltán, Dr. Balázs György
Heim Pál Országos Gyermekgyógyászati Intézet (HOGYI), Budapest

11:05 Vita (15')

11:20 Szünet (20')

11:40 – 13:00 EGYÉB TERÜLETEK DIAGNOSZTIKÁJA
Üléselnökök: Dr. Varga Edit, Dr. Pásztor Gyula

11:40 **ECMO kezeléssel szerzett kezdeti tapasztalataink** (15')
Dr. Polovitzer Mária, Dr. Bartók Márta, Dr. Héjj Ildikó, Dr. Schnur János
Heim Pál Országos Gyermekgyógyászati Intézet, HOGYI, Budapest

11:55 **Két súlyos fejlődési rendellenesség egy csecsemőben** (10')
Dr. Mohay Gabriella[1], Dr. Szukits Sándor[2], Dr. Szabó Tünde, Dr. Szász Mária, Dr. Rózsai Barnabás3, Dr. Kálmán Attila[4]
PTE Radiológiai Klinika, Gyermekradiológiai Részleg[1], Radiológiai Klinika[2], Gyermekklinika[3], Pécs
SE Gyermekklinika, Gyermeksebészeti Osztály[4], Budapest

12:05 **Ivemark szindróma saját eseteink kapcsán** (10')
Dr. Orbán Krisztina, Dr. Pásztor Gyula
SZTE AOK Radiológiai Klinika és Affidea, Szeged

12:15 **A gyermekkori tbc aktualitásai (**10')
Dr. Nagy Anita, Dr. Gács Éva, Dr. Hajnal Barbara
Heim Pál Országos Gyermekgyógyászati Intézet (HOGYI), Budapest

12:25 **Jobb későn, mint soha** (10')
Dr. Puskás Noémi, Dr. Fodor Krisztina, Dr. Demeter Botond
B.A.Z. Megyei Központi Kórház, Gyermekradiológiai Osztály, Miskolc

12:35 **Teratomák tetőtől talpig** (10')
Dr. Lőrincz Ábel[1], Dr. Lakatos Andrea[1], Dr. Vrancsik Nóra[2], Prof. Dr. Tóth Zoltán[3], Dr. Kovács Tamás4, Dr. Fodor Krisztina[1], Dr. Kostyál László[1]
B.A.Z. Megyei Központi Kórház, Gyermekradiológiai Osztály[1],Miskolc
Debreceni Egyetem KK, Radiológiai Klinika[2], Szülészeti és Nőgyógyászati Klinika[3], Gyermekklinika, Neonatológiai Osztály[4], Debrecen

12:45 Vita (15')

13:00 Zárszó, a kongresszus zárása

ABSZTRAKTOK

VAN-E ÚJ A NAP ALATT? A HÚGYÚTI MEGBETEGEDÉSEK KIVIZSGÁLÁSA

Dr. Várkonyi Ildikó

Semmelweis Egyetem I.sz. Gyermekgyógyászati Klinika

A gyermekek veleszületett húgyúti megbetegedései (CAKUT) kivizsgálásának alapja a prenatalis UH-diagnosztika, melynek pontossága egyre nő. A postanatalis követés, a kivizsgálás első pillére szintén az ultrahang. A kivizsgálás algoritmusai az utóbbi években megváltoztak, a betegeket UH-morfológia alapján rizikó csoportokba sorolják. Fontos az új nemzetközi beosztások ismerete és alkalmazása, hogy a klinikusokkal egy nyelven beszéljünk. Az invazívabb vizsgálatok indikációs köre is változott, cystographia például már nem történik az első húgyúti infekció után. Mivel evidenciák nem igazolták a VUR-infekció-vesekárosodás ok-okozati összefüggéseit, elsősorban a top-down megközelítés került előtérbe, a vese eltéréseire koncentrálunk. Az izotóp vizsgálatok őrzik helyüket a funkcionális kivizsgálásban. A hagyományos MCU-t felváltja a sonocystographia, ami a húgycső ábrázolásával első vizsgálatként is alkalmas. A kontrasztharmonikus szoftverek- például az intrarenalis VUR megjelenítésével - még pontosabb diagnosztikát tesznek lehetővé.

Az ultrahang és a genetikai vizsgálatok korrelálásával a polycystás vesebetegségek morfológiai diagnosztikája is fejlődött.

Az MR-urográfia napi rutinban való használatát nehezebb hozzáférhetősége és a vizsgálati idő hossza még mindig korlátozza. Válogatott esetekben – bonyolult anatómia, érleszorítás okozta obstructio, ektópiás ureter - unikális lehetőségeket nyújt.

Belgyógyászati vesebetegségekben a vesebiopsziát sokszor már kisebb gyermekek esetében is intubáció nélkül, oldalfekvő helyzetben végezzük.

Előadásomban az irodalom áttekintésével és a napi gyakorlat bemutatásával a kivizsgálás változásait, újabb szempontjait kívánom ismertetni.

SZAKMAI MINŐSÉGBIZTOSÍTÁS A SZAKORVOSKÉPZÉSBEN

Dr. Bágyi Péter[1,2], Dr. Pusztai Ferenc[1], Dr. Bézi István[1], Dr. Lánczi Levente István[1,3]

Debreceni Egyetem, Kenézy Gyula Egyetemi Kórház, Központi Radiológiai Diagnosztika[1], Debreceni Egyetem, Klinikai Központ, Orvosi Képalkotó Klinika, Radiológia[2], Debrecen, Magyar Radiológusok Társasága Ifjúsági Bizottság[3]

Az utóbbi évtizedben, a radiológiában is egyre hangsúlyosabb szerepet kap a szakmai minőségbiztosítás, a radiológiai vizsgálat/lelet minőségének értéke.

A szakmai minőségkontroll főbb területei a képalkotásban a klinikai döntéstámogatás - beutalási kritériumok, a protokoll standardizálás, a dózisoptimalizáció, a kontrasztanyag biztonság, a leletminőség és a munkafolyamatok optimalizálása.

A lelet minőséget és a képalkotó diagnosztikai beavatkozások kivitelezésének módját, a standard megoldások alkalmazását é s követését a szakorvosképzésben alkalmazott oktatási "technikák" jelentősen befolyásolják.

A szakorvosképzés során a mindennapi betegellátásba illeszthetően a következő "ellenőrzési pontok" segítik a tanulást, a szakmai minőségbiztosítás területeinek megismerését és a szakvizsgára való felkészülést:

1. technikai alapok megismerése (felvételi technika, CT/MR protokollok - vezérlőpultnál), ennek számonkérése (on-line teszt, szóbeli, gyakorlat),
2. leletezési gyakorlat, számonkérése (szóbeli-gyakorlat - peer-review szerint értékelve)
3. önálló leletezés - peer-review szerint értékelt, kettős leletezés folyamat során
4. igazolás a grémiumvezető felé (PR szerint értékelt esetekről)

Ezen folyamatok használata, ellenőrzése és fejlesztése teremti meg a képalkotó diagnosztika biztonságos működtetésének alapjait, így járul hozzá a betegellátás kockázatmentes, magas szakmai színvonalú működtetéséhez.

CEUS VIZSGÁLATOK GYERMEKKORI HASI ÉS KISMEDENCEI BETEGSÉGEKBEN: INDIKÁCIÓK ÉS GYAKORLATI MEGFONTOLÁSOK

Prof. Dr. Harkányi Zoltán

Heim Pál Országos Gyermekgyógyászati Intézet, Radiológia, Budapest

A mikrobuborékos UH-kontrasztanyagokkal végzett ultrahangvizsgálatok (CEUS) alkalmazása az elmúlt évtizedekben egyre terjed és számos országban rendszeresen használják gyermekek vizsgálatára is. Bizonyítottan (1) hatékony, biztonságos és dinamikus módszer, mely növeli az UH-vizsgálatok érzékenységét és fajlagosságát, pontosságát.

A CEUS racionális használatával csökkenthetők az ionizáló sugárterheléssel járó vizsgálatok (CT, RTG, NM vizsgálatok), és bizonyosan kevesebb MR és CT vizsgálatra van szükség. Beszűkült vesefunkciójú betegekben is alkalmazható, mert a UCA független a veseműködéstől. Helyszíni UH-vizsgálatok kiegészítéseként (ITO, SBO) egyre több helyen használják.

Az onkológiai (terápia monitorizálása, késői követés), a traumatológiai (tompa hasi trauma) és nephrológiai (VUR) gyermekbetegségekben kiemelten értékes módszer.

A gócos máj- és lépbetegségekben, IBD-ben érdemes alkalmazni, válogatott esetekben. Hasi- és kismedencei tályogok esetén szintén érdemes igénybe venni.

Hazánkban a felnőttekben végzett máj CEUS vizsgálatokat 2013 óta finanszírozzák, azonban sajnálatos módon a gyermekkorban végzett vénás és intracaviláris CEUS vizsgálatok továbbra sem támogatottak (szemben egyes Európai országokkal és az USA-val).

Rendszeres CEUS vizsgálatok bevezetéséhez megfelelő szoftverrel működő UH-készülék, szaktudás, jó klinikai együttműködés, és a szervezés elengedhetetlen.

(1) Sidhu P. et al: Role of contrast enhanced ultrasound (CEUS) in paediatric practice: An EFSUMB position statement. Ultraschall Med. 2017. 38. 33-43.

15 ÉVES A TEST DIFFÚZIÓS MÉRÉSE. A TAPASZTALATOK TÜKRÉBEN HOL A HELYE A KÉPALKOTÓ DIAGNOSZTIKÁBAN?

Dr. Rudas Gábor

MR Kutatóközpont, Semmelweis Egyetem, Budapest

Az MRKK-ban a világon az elsők között vezettük be a DWIBS méréseket 12 évvel ezelőtt és kb. .

Az előadásban szó lesz az előnyökről (a viabilis tumorsejtek kimutatása, a bacterialis és gombás betegségek diagnosztikája, a csontvelőérintettség felismerése, stb.), valamint a limitációkról (a fejlődőben levő gyermeki szervezet specialitásai, a T2 áttünés okozta gondok, stb) és öszzehasonlítjuk az FDG PET/CT vizsgálatok senzitivitásával és specificitásával a saját tapasztalataink, ill. a világirodalmi adatok kritikai ellemzésével.

Összeségében megállapíthatjuk, hogy ma már gyakorlatilag minden test MR vizsgálatnál használnunk kell és ismerve a használati fortélyokat, ill. limitációkat a módszer hatékonysága gyakorlatilag azonos az FDG PET/CT-vel töredék áron, sugárterhelés nélkül, szükség esetén gyakori kontrollokkal és MR képalkotó minőséggel.

GYERMEKKORI MELLKASI KÓRKÉPEK KÉPALKOTÓ DIAGNOSZTIKÁJA: MI VÁLTOZOTT ÉS MI VÁLTOZATLAN AZ ÚJ ÉVEZREDBEN?

Dr. Balázs György

Heim Pál Országos Gyermekgyógyászati Intézet, Gyermek MR és CT Diagnosztikai Központ

A gyermekkori mellkasi betegségek diagnosztikájában továbbra is a hagyományos PA mellkas röntgen a leggyakrabban végzett képalkotó vizsgálat. Az ezredforduló óta megnövekedett sugárhigiénés tudatosság jegyében ugyanakkor a vizsgálat indikációjának szigorodása jellemző, a „rutin" alkalmazások kerülendők. A digitális technológia e területen is emeli a diagnosztikus pontosságot és csökkenti az ismétlésekből fakadó sugárterhelést. Az ultrahang a mellkas vizsgálatára főként kisgyermekkorban alkalmas, és gyakran (legalább részben) képes kiváltani a röntgen vizsgálatokat. Ajánlatos a gyermekradiológiai centrumokban a mellkas ultrahang vizsgálatának oktatására fokozott hangsúlyt fektetni, mert a módszer csak megfelelő tapasztalat mellett éri el optimális teljesítőképességét.

A spirál CT technológia elterjedése a 90-es években nagy lendületet adott a differenciált mellkasi képalkotó diagnosztikának és a tüdő megítélésében elsődleges szerepet kapott a gyermekkori betegségekben is. A HRCT technika részletgazdagsága és specificitása továbbra sem közelíthető meg más módszerrel. Ezzel együtt a két nagyságrenddel magasabb sugárterhelés miatt a gyermekkori mellkasi CT vizsgálatok indikációja eseti mérlegelést igényel, és a dózis csökkentés érdekében minden korszerű lehetőséget („low dose" technika, iteratív rekonstrukció, korlátozott kiterjesztésű vizsgálat) ki kell használni.

Az MR technika legújabb fejlesztései ígéretesek a CT-t megközelítő térbeli felbontás irányában. Már napjainkban is számos területen, mint pl. a szövődményes gyulladásos állapotokban az MR a CT reális alternatíváját jelenti.

AZ ULTRAHANG VIZSGÁLAT SZEREPE A NYIROKCSOMÓK MEGÍTÉLÉSBEN

Dr. Molnár Diána

Heim Pál Országos Gyermekgyógyászati Intézet (HOGYI), Budapest

A gyermekradiológusok gyakran találkoznak azzal, hogy tapintható nyirokcsomók miatt kérik a klinikusok a betegek ultrahangvizsgálatát. Néha kisméretű nyaki nyirokcsomókról van szó, amelyek már tapintás alapján sem vetik fel malignitás gyanúját. Más esetekben valóban szokatlan lokalizációban, nem típusos tapintási lelettel találkozunk és a pontos eredet meghatározását várják a radiológustól.

Előadásunkban saját tapasztalataink és az irodalmi adatok alapján szeretnénk bemutatni, hogy mikor segíthet az ultrahangvizsgálat a tapintható nyirokcsomók dignitásának és eredetének tisztázásában. Milyen jelekre kell figyelnünk és mennyire tekinthetők ezek specifikusnak a különböző betegségeknél.

KÓROS VAGY NEM KÓROS? VARIÁCIÓK A GYERMEKKORI KÉPALKOTÓ DIAGNOSZTIKÁBAN

Dr. Fodor Krisztina

B.A.Z. Megyei Központi Kórház, Gyermekradiológiai Osztály, Miskolc

A mindennapi gyakorlat során a képalkotást gyakran hívjuk segítségül a diagnosztika – differenciál-diagnosztika problémás kérdésének megválaszolásához. A képalkotás bármelyik módját alkalmazzuk, időnként érhetnek meglepetések. Olyan eltérésekkel, elváltozásokkal találkozhatunk, ami további diagnosztikai kérdést vethet fel. Bármelyik képalkotási módszert választjuk, találkozhatunk olyan nem kóros, egyéni eltérésekkel, melyeknek ismerete a további kivizsgálási terápiát befolyásolja, módosítja.

Sok olyan elváltozás is előfordul, melynek terápiás következménye nincs. Differenciál-diagnosztikai szempontból nagyon lényeges ezen elváltozások ismerete. A beteget sokszor felesleges, sokszor ismételt vizsgálatok soraitól menthetjük meg.

Jelen előadásom során néhány ilyen variációt, differenciál-diagnosztikai problémát vetítek fel elsősorban a mozgásrendszer tárgyköréből, melyeknek ismerete nem csak a radiológus, de a klinikus számára is fontos.

MULTIDISCIPLINARIS GYERMEKRADIOLÓGIA

Prof. Dr. Lombay Béla

B.A.Z. Megyei Központi Kórház, Gyermekradiológiai Osztály, Miskolc
Miskolci Egyetem, Debreceni Egyetem KK, Orvosi Képalkotó Klinika

A gyermekradiológia a XXI. században, napjainkban hasonló folyamatokon, változásokon megy át , mint az általános radiológia, más néven képalkotó diagnosztika. A képalkotásban jelentkező változások jelentős hatással vannak a klinikumra, a terápiára, s ugyanígy ezek fejlődése kihatással bír a képalkotásra is.

Korunkra egyformán jellemző, hogy a különböző, eddig egymástól élesen elkülönült szakmák egymáshoz közelítenek, alkalmanként egymásba olvadnak , ugyanakkor a specializáció is egyre mélyebbre terjed, szintén eddig különálló szakmák egyesülésének vagyunk szemtanúi. A genetika, a molekuláris diagnosztikai és terápia, az informatikával keretezve és átszőve újabb és újabb esélyt jelent a beteg számára eddig gyógyíthatatlannak vélt betegségek esetén is.

Összegezve a főbb vonalakat: a tapasztalatokon és bizonyítékokon alapuló gyógyítás egyre inkább a speciális, személyre szabott kezelés irányába halad. Mindezek feltételezik az. un. multidisciplinaritás alkalmazását a mindennapi gyakorlatban , melynek szemléletét szeretnénk bemutatni a következő előadásokban: hogyan válhatnak valóra jóslatok, vagy változhatnak robbanásszerűen különböző szakmák, hogyan érvényesül a genetika, a mesterséges intelligencia, a technikai vívmányok a gyakori és ritka betegségek esetén , az enzym terápiában , a sugárvédelemben és molekuláris diagnosztikában .

A kérdés ma már az, hogy alkalmas-e a mai diagnosztikai radiológia arra, hogy egyéb más klinikai, biológiai teszteket is felhasználva átmenjen a betegek érdekét leginkább szolgáló prognosztikai radiológiába (képalkotásba) .

EGY GENETIKAI VARIÁNS MEGÍTÉLÉSÉNEK ÉS VIZSGÁLATÁNAK NEHÉZSÉGEI: INTERALLELIKUS INTERAKCIÓK ÉS PRESZIMPTOMATIKUS DIAGNOSZTIKA

Dr. Tory Kálmán

MTA-SE Lendület Nephrogenetikai Kutatócsoport
Semmelweis Egyetem, I. sz. Gyermekklinika

A genetikai variánsok kóroki szerepének megítélésekor a legfontosabb szempontok a variáns átlagpopulációban való gyakorisága, illetve a mutáció hasításra, transzlációra gyakorolt hatása és az érintett aminosav evolúciós konzerváltsága. Más fajokban több évtizede ismert, hogy az apai és az anyai allélon öröklődő variánsok képesek egymás hatását befolyásolni. Humán recesszív kórképben azonban a podocin R229Q variánsa lett az első ilyen variáns, aminek a patogenitását a másik allélon társult mutáció határozza meg. Ezen interallelikus (apai és anyai allélok között lévő) interakció vizsgálataink alapján a fehérje kóros C-terminális oligomerizációja és membrántranszportja révén valósul meg. Sejtszintű vizsgálatok során megfigyeltünk jótékony podocin-interakciót is, mely képes egy mutáció káros hatását ellensúlyozni. Mindezek alapján a nephrosist/glomerulosclerosist okozó egyes podocin-mutációk kóroki szerepének megítélése során az interallelikus interakciók figyelembevétele is fontos. Mindez alapvetően befolyásolja a genetikai tanácsadást és a kórfolyamat megértését.

A tünetek megjelenése előtti genetikai diagnosztikát, amennyiben annak nincs terápiás konzekvenciája, a humángenetikai törvény gyermekekben tiltja. Autoszomális domináns policisztás vesebetegségben (ADPKD) a ciszták azonosítása a genetikai vizsgálathoz hasonló pozitív, és rosszabb negatív prediktív értékkel bír. Kérdéses ezért, hogy etikailag elfogadható-e a szűrő jellegű ultrahang-vizsgálat az érintett családok gyermekeiben. Egy friss ajánlás szerint, amennyiben egy negatív ultrahang vizsgálat rendelkezésre áll, további ultrahang vizsgálat nem indokolt 15-18 éves korig.

INTRACRANIALIS VÉRZÉS HATÁSA A FEJLŐDÉSNEUROLÓGIAI KIMENTELRE NEONATALIS HYPOXIAS-ISCHAEMIAS ENCEPHALOPATHIABAN

Dr. Lakatos Andrea[1], Dr. Kolossváry Márton[2], Dr. Szabó Miklós PhD[3], Dr. Jermendy Ágnes PhD[3], Dr. Barta Hajnalka[3]; Gyebnár Gyula[1], Dr. Rudas Gábor PhD[1], Dr. Kozák Lajos Rudolf PhD[1]

MR Kutatóközpont, Semmelweis Egyetem[1]
Városmajori Szív- és Érgyógyászati Klinika, Semmelweis Egyetem[2]
I. Sz. Gyermekgyógyászati Klinika, Semmelweis Egyetem[3]

Bevezetés

Hypoxiás-ischaemiás encephalopathiában (HIE) a korai, első élethéten végzett koponya MR vizsgálatnak bizonyítottan kiemelkedő prognosztikai szerepe van. A HIE-hez gyakran társuló intracranialis vérzés (ICH) késői kimenetelre gyakorolt hatása azonban ezidáig feltérképezetlen terület, annak ellenére, hogy az asphyxiában „gold standard"-ként alkalmazott hypothermiás kezelés okozta thrombocytopenia hemorrhagiás szövődmények szempontjából fokozott kockázatot jelent.

Anyag és módszer

Retrospektív kutatásunk során 108 hypothermiával kezelt, első élethéten MR és MR-spektroszkópiás (MRS) vizsgálaton átesett érett asphyxiás újszülöttet vizsgáltunk. A betegeket HIE mintázat és ICH típus szerint osztályoztuk. A képalkotó vizsgálatok eredményeit Khi-négyzet próba és logisztikus regressziós analízis segítségével összevetettük a fejlődésneurológiai kimenetellel (Bayley Skála II.)

Eredmények

MR és MRS jelek alapján a betegek 72%-a (n=78) bizonyult HIE pozitívnak. ICH a betegek 36%-ában (n=39) fordult elő, melyek többnyire kisebb extra-axialis vérzések voltak térszűkítő hatás nélkül. A logisztikus regressziós analízis alapján a HIE MR és MRS jeleinek megléte esetén a rossz kimenetel valószínűsége 6,23-szor nagyobb, azonban az ICH-nak fejlődésneurológiai szempontból nincs szignifikáns hatása.

Konklúzió

A HIE MR jeleinek megléte fontos negatív prognosztikai faktor ashpyxia esetén. Annak ellenére, hogy az ICH a hypothermiával kezelt betegek körülbelül egyharmadát érinti, nincs szignifikáns hatása a késői fejlődésneurológiai kimenetelre.

ETIKETT VAGY ETIKA AZ ÉLETTUDOMÁNYOKBAN?

Prof. Dr. Fodor Bertalan

Miskolci Egyetem, Egészségügyi Kar, Nanomedicinai Tanszék, Miskolc

Napjainkban egyre nagyobb teret hódítanak az innovativ medicinalis eljárások. Mind többet es többet hallunk a személyre szabott orvoslásról, szintetikus biológiáról, preciziós medicináról. A „big data" korszakában az orvoslásban alapvető paradigmaváltásnak vagyunk tanúi. Ezen változások sürgetik személyes önrendelkezésről alkotott fogalmaink újragondolását is. A személyes adataink védelme felértékelődik. Tudományos technológiáink fejlődése sok esetben megelőzi az etikai rendszerfilozófiánk „finomhangolását". Az előadás célja a „lehet" es a „szabad" fogalmának vizsgálata néhány, újabb medicinális eljárás bioetikai problematikája kapcsán.

SZÁZAD ELEJI RADIOLÓGIAI JÓSLATOK ÉS AZOK MEGVALÓSULÁSA JELEN ÉVTIZEDÜNKBEN

Prof. Dr. Berényi Ervin

Debreceni Egyetem KK., Orvosi Képalkotó Klinika, Debrecen

Évtized fordulókon a képalkotó diagnosztikai folyóiratokban, nemzetközi kongresszusokon vezető radiológusok szívesen jósolnak a következő évtizedekre, hogyan milyen irányba változhat a radiológia az elkövetkezendő időszakokban? A számos jóslat közül kiemelendő a magyar származású Jólesz Ferenc amerikai radiológus írása, mely magyar nyelven is megjelent: „Gyógyítás a 21. században: Utópia vagy valóság? (LAM 1996, 6 (Suppl 1)

A közleményben főként az MRI technika helyéről, szerepéről olvashatunk, a klinikai alkalmazásokról, a jövő műtőjéről, sztereotaktikus módszerekről, intraoperatív képmegjelenítésről, újabb biopsziás, endoszkópos módszerekről. A felsoroltak közül némelyek megvalósultak, több maradt kutatási fázisban, vagy holt vágányra kerültek.

Ugyanakkor újabb és újabb kutatások eredményeként nem várt fordulatok, szemléletváltások következtek be: rendszerszemléletű képalkotás, mesterséges intelligencia, betegközpontú, személyre szabott diagnosztika, érték alapú diagnosztika, biobankok. A pozitívumok mellett eddig nem ismert veszélyek is megjelentek: a sugárzás okozta későbbi hatások, az MRI kontrasztanyag (gadolinium) kóros halmozódása stb. Mindezek utalnak a radiológus-képalkotó diagnoszta szemléletének jelentős méretű tágítására, az újabb módszerek, eszközökhöz való folyamatos alkalmazkodásra.

MI A RADIOLÓGIAI JÖVŐKÉPE? (MESTERSÉGES INTELLIGENCIA ÉS A RADIOLÓGIAI JÖVŐKÉPE)

Dr. Bágyi Péter[1, 2], Dr. Pusztai Ferenc[1], Dr. Bézi István[1], Dr. Fekete Balázs Imre1, Dr. Székely András[1]

Debreceni Egyetem, Kenézy Gyula Egyetemi Kórház, Központi Radiológiai Diagnosztika[1], Klinikai Központ, Orvosi Képalkotó Klinika, Radiológia[2], Debrecen

Az elmúlt évtized nagyon fontos áttörést hozott a mesterséges intelligencia kutatásában, a képalkotó diagnosztika területén.

Az ún. Deep Learning módszer alkalmazásával a konvolúciós neurális hálózatok kiválóan taníthatók be olyan tevékenységek elvégzésére, mint a képfelismerés, az autóvezetés, a sakk vagy a go játék. Ezek az algoritmusok ráadásul sokszor felül is múlják az adott területen az embert.

Az orvosi képalkotás bizonyos területein már akkreditált, megrendelhető szolgáltatásként működnek mély-tanuláson alapuló, radiológiai szakértelmet igénylő feladatokat automatizáltan megoldó algoritmusok.

A képelemzésen túl a mesterséges intelligencia a munkafolyamatok optimalizálásában, a vizsgálati idő csökkentésében lehet hasznos.

A mesterséges intelligencia nyújtotta megoldások bár széles körben rendelkezésre állnak, de az, hogy ezekre milyen mértékben és módon támaszkodhat a leletező orvos, továbbra is jogi- illetve etikai szabályozást igényel.

Továbbá az is kérdéses, hogy a jelenleg piacon lévő megoldások milyen százalékban lesznek jelen 5-10 év múlva.

Az AI-t néhány éve fokozott érdeklődés övezi, így kiemelt témája a különféle kutatásoknak, illetve kongresszusoknak is, de be kell látnunk, hogy az is egyre jobban körvonalazódik, hogy a kezdeti elvárásoknak, a "gép" nem minden esetben tud megfelelni. Vagyis az kijelenthető, hogy a radiológus munkája algoritmusokkal nem helyettesíthető, de az is biztosan állítható, hogy az AI-t használó radiológusok, illetve az AI-t nem használó radiológusok között az előbbiek előnyt fognak élvezni (hatékonyabban lesznek).

ÚJABB METODIKAI LEHETŐSÉGEK A GYERMEKKORI ULTRAHANG DIAGNOSZTIKÁBAN

Prof. Dr. Harkányi Zoltán

Heim Pál Országos Gyermekgyógyászati Intézet, Radiológia, Budapest

Az ultrahang diagnosztika sok évtizedes fejlődése ellenére újabb technikai lehetőségeket kínál, ennek rövid áttekintése és a klinikai alkalmazások rövid bemutatása az összefoglaló előadás célja.

- Magas frekvenciájú új transzducerek
- Újabb Doppler technikák
- Szono-elasztográfia
- CEUS*
- 3D/4D szonográfia (matrix transzducerek)
- Mobil UH készülékek fejlesztése

A hagyományos B-módú és color Doppler technikák is sokat fejlődtek az elmúlt évtizedben, új anyagokból készült transzducerek jelentek meg, a képfeldolgozás a számítástechnika fejlődésével szintén fejlődött, eredménye a jobb térbeli felbontás. Érzékeny, kis áramlási sebességeket mutató apró erek az új natív color Doppler technikákkal ábrázolhatók.

Világszerte terjed a kontrasztanyagos ultrahangvizsgálat (CEUS) gyermekkori alkalmazása, a növekvő tapasztalatokról nagy számú publikációban ma már olvashatunk: az onkológiai, a traumatológiai és nephrológiai gyermekbetegekben kiemelten értékes módszer.

Ma már valósággá vált az a régi gondolat, hogy mobiltelefon nagyságú kézi UH készülékeket használjanak a sürgősségi- és intenzív osztályokon, műtökben.

A technikai fejlődés feltételezi, hogy ezeket az új technikákat felkészült, gyakorlott orvosok és szonográfusok használják, azonban a képzés még messze elmarad a szükségestől. Hangsúlyozni kell, hogy színvonalas diagnosztikai munkában felkészült gyermek radiológusok részvételével érhetünk el a betegek számára is értékes eredményeket. A gyakran elavult UH készülékek cserére szorulnak, melyek kiválasztásában a képzett, gyakorlott szakemberekre kellene számítani!

A NEUROSONOGRAPHIA, PERIFÉRIÁS IDEG ULTRAHANG VIZSGÁLAT JELENTŐSÉGE GYERMEKKORBAN

Dr. Farbaky Zsófia

Budai Irgalmasrendi Kórház, Radiológiai Osztály, Budapest

Célkitűzés

A neurosonographia egy új, kiváló lehetőség a perifériás idegek képalkotó diagnosztikájában. Célkitűzésünk a neurosonographia diagnosztikai és differenciáldiagnosztikai jelentőségének bemutatása gyermekkorban.

Anyag és módszer

A szerző a Budai Irgalmasrendi Kórház Radiológia osztályán, az elmúlt öt évben felső és alsó végtagi perifériás ideg ultrahangvizsgálaton megjelent gyermekek vizsgálati eredményeit mutatja be, akik a vizsgált perifériás ideg ellátási területének megfelelő panaszokkal, motoros és sensoros tünetekkel érkeztek, perifériás neuropathia, traumás sérülés és postoperatív elváltozások tisztázására. A vizsgálatok nagyfelbontású ultrahang készüléken, 12-18 (24) MHz-es linearis transzducerrel történtek. Az ultrahang diagnosztika alapja a precíz beállítás, az ideg felkeresése után a hosszanti és keresztmetszeti mérése, echoszerkezetének áttekintése, folytonosságának, ill. az ideg környezetének, vascularisatiójának a megítélése.

Eredmények

Ultrahang vizsgálatkor hereditaer neuropathiák, fejlődési anomáliák, alagút syndromák, ideg tumorok, traumás sérülések és postoperatív eltérések (compressio, dissectio, transsectio, tractio, contusio, impactatio) kerültek diagnosztizálásra. Dinamikus vizsgálatnál aktív és passzív mozgatásnál az ideg instabilitása, subluxatiója, luxatiója is kimutatható volt.

Következtetések

A szerző esetek bemutatásával hangsúlyozza a neurosonographia kiemelkedő szerepét a gyermekek ellátásában a mindennapi gyakorlatban, a patológiás eltérések pontos helyének, nagyságának kimutatásában, a további diagnosztikus és terápiás stratégia megtervezésében.

EGY KIS SUGÁR VALÓBAN NEM ÁRT, SŐT HASZNÁL? MÉG EGYSZER A SUGÁRDÓZISRÓL…

Dr. Rudas Gábor

MR Kutatóközpont, Semmelweis Egyetem, Budapest

Az elmúlt években megjelentek olyan hangok, melyek szerint a 2000-es évek elején, a bulvársajtóban megjelent, a sugárterhelés – főleg a CT sugárterhelés – káros hatásait eltúlzó és riasztó cikkek hatására az rtg. sugárral járó vizsgálatoktól – főleg a CT vizsgálatoktól való félelem eltúlzott és káros a betegre nézve. Ugyanezek a vélemények gyakran az MR vizsgálatok nehézségeit, veszélyeit túlozzák el.

Az előadás ezeket a nézeteket teszi a helyére, világosan leszögezve, hogy

1. Pont a cikkek hatására a sugárvédelem újra jelentőséget kapott és megjelentek olyan törekvések a gyártok és felhasználok részéről, melyek eredményeként jelentősen csökkenthető a sugárdózis, ill. megfogalmazódott az un. ALARA elv!;
2. Az MR vizsgálatokkal kapcsolatos félelmek:
    a. a mutációs ráta emelkedése,
    b. az 5 év alattiaknál gyakran használt sedálás – nem altatás, hiszen nem operálni akarunk! -,
    c. az MR kontrasztanyagok veszélyessége, stb.
    vagy teljesen alaptalan, vagy durván eltúlzott.
3. Nyilvánvaló, hogy az MR vizsgálatok a jobb szöveti felbontás, a megjelent új szekvenciák – pl. a diffúzió, stb. -, a lerövidült vizsgálati idő, a jobb hozzáférhetőség kapcsán olyan szemléletbeli változásokat hoztak létre, melyek alapvetően változtatták és változtatják meg a gyermekradiológiát.

Az előadásban a fentiek lesznek bővebben kifejtve és hangsúlyozva a tavalyi, Berlini ESPR kongresszus üzenetét: vigyázzunk a báránybőrbe bújt farkassal, azaz sugárzással!

A VESETUMOROK KORSZERŰ DIFFERENCIÁLDIAGNOSZTIKÁJA

Dr. Varga Edit

MR Kutatóközpont, Semmelweis Egyetem, Budapest

2018 szeptemberétől a Magyar Gyermekonkológiai Hálózat csatlakozott a SIOP Renal Study Group Umbrella protokolljához. Előadásomban szeretném ismertetni az Umbrella protokoll radiológiai követelményeit és a protokollal kapcsolatos kezdeti tapasztalatainkat. Emellett a vese gyakoribb térfoglaló folyamatainak radiológiai jellemzőire is kitérek, melyek a mindennapi gyakorlatban segíthetnek a vesefolyamatok differenciáldiagnosztikájában.

DIFFERENCIÁLDIAGNOSZTIKAI NEHÉZSÉG NEPHROSIS-SZINDRÓMÁBAN

Dr. Tóth-Vajna Gergely, Dr. Csohány Rózsa, Dr. Szabó J. Attila

Semmelweis Egyetem, I. Sz. Gyermekklinika

Bevezetés

A nephrosis-szindróma döntő többségében szteroid szenzitív betegség, azonban az esetek megközelítőleg 2/3-ban látunk relapszust, vagyis nephrotikus mértékű proteinuria megjelenését 3 egymást követő napon. Amennyiben fél év alatt legalább 2, vagy egy éven belül 4 relapszus ismétlődik, frekvens relapszusról beszélünk, mely esetben cyclophosphamid, majd cyclosporin, ezt követően mycofenolat mophetil vagy CD20 ellenes antitest (Rituximab) adása indokolt legalább két évig. A fenti terápiás lehetőségek leállítása csak ezt követően jöhet szóba.

Esetbemutatás

Sára 20 hónapos korában nephrosis-szindróma tüneteivel került Klinikánkra, nagyfokú ödémával (ascites, pleurális és pericardiális folyadék, testsúlyának mintegy 40%-os gyarapodásával), amely miatt 3 alkalommal ultrafiltrációt igényelt. Szteroid terápia, majd cyclosporin beállítása mellett megszűnt a fehérje ürítése. Az első felvételétől számítva a következő 5 évben háromszor próbáltuk leállítani a megkezdett cyclosporin kezelést, ezidő alatt azonban összesen 5 relapszusa zajlott, vagyis betegsége cyclosporin-dependensnek tűnt. Több, mint két év cyclosporin kezelést követően a gyógyszer leépítésének ideje alatt újabb relapszusa zajlott, mely miatt 2017 őszén összesen 4 alkalommal kapott Rituximab kezelést. Ezt követően a cyclosporin elhagyható volt, komplett relapszusa azóta sem zajlott. Azóta az ambuláns kontroll vizsgálatok során, illetve otthoni ellenőrzés kapcsán is, relapszus nélkül időszakosan fehérjeürítés és vérürítés figyelhető meg, normális szérum összfehérje és albumin szint mellett. Figyelembe véve az időközben serdülőkor határához érkezett, hirtelen növekedést mutató gyermek vékony testalkatát (BMI: 16,39 kg/m2), célzott ultrahang vizsgálatot kértünk, mely igazolta a diótörő jelenséget, magyarázatul szolgálva az átmenetileg jelentkező enyhe fehérje- és vérürítésre.

Összegzés

Nephrosis-szindróma frekvens relapszusainak esetében hatásos lehet az ismételten adott CD20 ellenes antitest (Rituximab) alkalmazása, melynek köszönhetően a korábbi fenntartó gyógyszerek is elhagyhatóvá válhatnak. A visszatérően jelentkező, enyhe proteinuria/haematuria hátterében – különösen vékony testalkatú gyermek esetén – gondolni kell a diótörő jelenség lehetőségére, mely további panasz jelentkezése nélkül nem igényel kezelést.

GÓCOK A VESÉBEN

Dr. Kiss Tünde, Dr. Bartók Márta, Dr. Meichelbeck Krisztina

Heim Pál Országos Gyerekgyógyászati Intézet

A 9,5 éves fiú története néhány napos lázas anamnézissel, fitymagyulladással, pyuriával kezdődött.

Ismételt ultrahang vizsgálat a bal vesét érintő több gócú folyamatot igazolt.

Nephrológiai osztályon folytatott kivizsgálása és kezelése (többszörös antibiotikum alkalmazása) során vizelete feltisztult.

Kontroll UH és MR vizsgálatok a gócokat érdemben változatlannak mutatták, felmerült nem gyulladásos térfoglalás lehetősége is.

Exploratív műtéti feltárás, szövettani- és bakteriológiai mintavétel történt.

A műtét közbeni kép a vesét érintő multifocalis gyulladásos folyamat gyanúját erősítette.

A szövettani eredmény folyamatban.

„HIÁNYZÓ" INFRARENALIS VENA CAVA INFERIOR

Dr. Szalai Csilla, Dr. Oláh Marianna

Szabolcs - Szatmár-Bereg Megyei Kórházak és Egyetemi Oktatókórház, Radiológiai Osztály Nyíregyháza

Esetünkben egy 13 éves fiú hónapok óta fennálló intermittáló, bizonytalan alhasi panaszok miatt történt kivizsgálása során derült fény a vena cava inferior infrarenalis szakaszának agenesiájára. A lumbalis szakaszon kiterjedt vénás kollaterális hálózat ábrázolódott, mely a v. azygos –hemiazygos felé vezetődött el. Távolabbi anamnézisében epilepsia szerepel,egyéb megbetegedése nem volt.

A VCI anomáliák prevalenciája az átlag populációban igen alacsony, becslések szerint 0,07-8,7 %. Klinikailag bizonytalan és nem specifikus tünetekkel járhatnak vagy sok esetben teljesen tünetmentesek lehetnek. Eddig több mint 15 különböző típusú malformációról számoltak be, a leggyakoribb a bal oldali VCI, a véna azygos -VCI kontinuáció, a retroaortikus bal oldali v. renalis és a teljes VCI agenesis.

A szakirodalomban az agenesis etiológiájára nézve ellentmondások merültek fel, néhány szerző szerint perinatalis VCI thrombozis okozta hypoplasiáról van szó és nem embrionális rendellenességről. A VCI thrombosis elméletet kétoldali mellékvese meszesedés és vese parenchyma atrófia is alátámaszthatja.

Az infrarenalis agenesia lehet teljes vagy részleges . Gyakran társul más veleszületett rendellenességgel, például pulmonalis dysgenesis, lép anomáliák, bélmalrotáció, vese agenesis, dextrocardia és más veleszületett szívbetegség.

ULTRAHANG ELASTOGRAPHIA-VAL SZERZETT KEZDETI TAPASZTALATAINK KRÓNIKUS MÁJBETEGSÉGEBEN SZENVEDŐ GYERMEKEKNÉL

Dr. Seszták Tímea, Dr. Várkonyi Ildik, Dr. Nyitrai Anna., Dr- Szabó Dolóresz, Dr. Dezsőfi Antal

Semmelweis Egyetem I. sz. Gyermekklinika

A krónikus májbetegségek egy részénél fibrosis ill. a folyamat végén cirrhosis alakulhat ki. A cirrhosis irreverzibilis állapot, mely jelentősen megváltoztatja a betegség prognózisát, a követésben pedig a hangsúly áttevődik a varixok illetve a hepatocellularis carcinoma mielőbbi kimutatására. A krónikus májbetegségben szenvedőknél a fibrosis korai kimutatása fontos, hiszen a folyamat lassítható és optimális terápiával a korai stádiumokban visszafordítható. Jelenleg a különböző laboratóriumi tesztek (FibroTest) és az invazív, gold standardnak számító máj biopszia mellett a képalkotó vizsgálatok közül a széles körben még nem elterjedt ultrahangos és MR elestographias technikák állnak rendelkezésre. Az utóbbi évek fejlesztései és kutatásai a felnőtt gyógyászat mellett a gyermekgyógyászatban is mind inkább elérhetővé teszik ezeket a technikákat. Jelenleg már a Semmelweis Egyetem I. sz. Gyermekklinikáján is elérhető az ultrahangos elastographia, mely reményeink szerint javítja a krónikus májbeteg gyermekek gyógyulási esélyeit és életminőségét.

„KÜLÖNLEGES" INVAGINATIÓK

Dr. Mohay Gabriella

Pécsi Tudomány Egyetem, Radiológiai Klinika, Pécs

Előadásomban az elmúlt pár év anyagából néhány, a szokványostól eltérő, furcsa lefolyású belbetüremkedést , ill. annak gondolt elváltozást mutatok be, tanulságképpen a témában kevéssé járatos kollégáknak .

INGUINALIS SÉRVEK GYERMEKKORBAN

Dr. Pribojszki Magda[1], Dr. Etlinger Péterr[2], Dr. Balogh Brigitta[2], Dr. Gion Katalin[1], Dr. Kincses Zsigmond Tamás[3], Dr. Pásztor Gyula[1]

Affidea Magyarország[1]
SZTE Gyermekgyógyászati Klinika[2]
SZTE Radiológiai Klinika[3]

Az inguinalis sérvek gyermekkorban gyakori előfordulást mutatnak, a gyermeksebészeti beavatkozások jelentős részét teszi ki műtéti megoldásuk. A fizikális vizsgálat mellett a nem komplikált esetekben differenciál diagnosztikai szempontból kiemelt szerepe van az ultrahang vizsgálatnak. A súlyosabb incarcerált és strangulált sérvek a sürgősségi diagnosztikában jelentenek kihívást. Előadásunkban eseteink segítségével mutatjuk be az inguinalis sérvek ultrahang vizsgálatát, ismertetjük a ritka megjelenésű inguinalis sérveket, és a régióban differenciál diagnosztikai szempontból fontos elváltozásokat.

BÉL ATRESIA RITKA ESETE

Dr. Seszták Tímea, Dr. Várkonyi Ildikó, Dr. Nyitrai Anna, Dr. Kálmán Attila .

Semmelweis Egyetem I. sz. Gyermekklinika, Budapest

Néhány napos haspuffadás és gyomor residuum miatt vizsgált újszülött tüneteinek tisztázására natív hasi rtg felvételt és hasi ultrahang vizsgálatot végeztünk. A képalkotó vizsgálatok eredményeként felmerült volvulus lehetősége, bár a malrotáció talaján kialakuló volvulusra jellemző ultrahangos örvény jel nem típusos helyzetben és megjelenéssel ábrázolódott. Műtét történt. A műtét során a vékonybél atresiák kb. 5 %- áért felelős apple peel szindróma igazolódott. Az eset kapcsán röviden bemutatjuk a vékonybél atresiák típusait, jellemző klinikai illetve radiológiai tüneteit, valamint kitérünk a differenciál diagnosztikai nehézségekre is.

SZORULT HELYZETBEN A DUODENUM

Dr. Kerekes Fanni[1], Dr. Pásztor Gyula[1], Dr. Gion Katalin[1], Dr. Kincses Zsigmond Tamás[2]

Affidea Magyarország Kft.[1], SZTE ÁOK Radiológiai Klinika[2], Szeged

A gyermek és adolescens kori epigastrialis fájdalom kivizsgálása során a radiológiai kép általában szegényes, de olykor fény derülhet konkrét, kezelhető morfológiai eltérésre. Az egyik ilyen ritka ok a duodenum stenosis, amit okozhat arteria mesenterica superior általi leszorítás, vagy aberránsan futó vena portae is, ahogy eseteinknél is láthatjuk.

Az első esetünkben a 15,5 éves nagylány hasfájása, hányingere, puffadása miatt indult kivizsgálás. Kontrasztanyagos röntgen vizsgálat során kifejezetten nehezített gyomorürülés, az alsó leszálló száron duodenum szűkület ábrázolódott. Ultrahang vizsgálaton az a. mesenterica superior kifejezetten hegyes szögű eredése, gyorsult áramlási sebesség, kis aorta- a. mesenterica superior távolság artéria mesenterica syndromát igazolt.

A második esetünknél a 14 éves lány hasfájás és incidentalomaként felfedezett gyomorban lévő idegentest miatt került felvételre a gyermekklinikára. Kontrasztanyagos vizsgálattal duodenum stenosis és malrotatiora utaló, a középvonaltól jobbra elhelyezkedő duodeno-jejunalis átmenet látszódott. Endoscopos módszerrel a pénzérmének bizonyult idegentestet eltávolították, a malrotáció megoldása céljából végzett műtétnél pedig a duodenum leszorítás hátterében preduodenalis vena portaet találtak, ezek miatt megkerülő anasztomózist, valamint Ladd-szerinti műtétet végeztek.

Eseteink kapcsán bemutatjuk ezen kórképeket, irodalmukat, kivizsgálási protokolljukat és a differenciál diagnosztikai nehézségeket.

MUSCULOSKELETALIS DIAGNOSZTIKAI, DIFFERENCIÁLDIAGNOSZTIKAI NEHÉZSÉGEK GYERMEK ÉS FELNŐTTKORBAN

Dr. Ladányi Erzsébet, Dr. Márton Gabriella

B.-A.-Z. Megyei Központi Kórház és Egyetemi Oktató Kórház Gyermekradiológiai Osztály, Velkey László Gyermekegészségügyi Központ, Miskolc

A gyermekkori musculosceletalis betegségek kivizsgálása meghatározott algoritmus szerint történik. A mindennapi gyakorlatban az első lépés továbbra is a hagyományos röntgen és ultrahang vizsgálat. Az utóbbi években a technikai fejlesztéseknek köszönhetően az MRI szerepe egyre inkább előtérbe kerül, döntő szerepe van a gyulladásos és tumoros betegségek differenciáldiagnosztikájában, a fejlődési rendellenességek pontosításában, a traumás elváltozásokban és az ízületi betegségek megítélésében, különös tekintettel a porcos kompartmentet érintő laesiokra. A pontosabb, finoman structurált leképezéssel olyan elváltozások megjelenítése vált lehetővé, melyek korábban nem, vagy csak részlegesen kerültek felismerésre, adott esetben differenciáldiagnosztikai problémát jelentenek.

A csontelváltozások egyrészének diagnosztikájában különösen felnőtt korban továbbra is szerepet kap a CT. Előadásunkban a bemutatott gyermekkori esetek mellett szerepelnek olyan felnőttkorban kiderült elváltozások, melyek eredete a gyermekkorra vezethető vissza és a differenciáldiagnosztikai problémát okoztak.

DIFFERENCIÁLDIAGNOSZTIKAI NEHÉZSÉGEK CHRONICUS RECURRÁLÓ MULTIFOCALIS OSTEOMYELITISBEN, KÉT ESET KAPCSÁN

Dr. Molnár Diana, Dr. Morvay Zsuzsanna, Dr. Tóth Ildikó, Dr. Rudas Gábor*

Heim Pál Országos Gyermekgyógyászati Intézet *MR Kutató Központ, SE Budapest

A chronicus recurráló multifocalis osteomyelitis (CRMO) nem fertőzéses eredetű gyulladás. Autoimmun folyamatnak gondolják. Többnyire a hosszú csöves csontokat, csigolyákat, medencét érinti. Fájdalommal és csont-destructioval jár. Az acut és chronicus bakterialis osteomyelitishez és malignus csontelváltozásokhoz hasonló megjelenése miatt diagnosztikája általában kizárásos alapú és 1-2 évet is igénybe vehet.

Előadásunkban két gyermek esetét szeretnénk ismertetni, akiknek több lokalizációban jelentkeztek visszatérő csontelváltozásaik és a hosszadalmas diagnosztikai procedúra során CRMO valószínűsíthető.

CSECSEMŐKORI MOZGÁSSZERVI PANASZ RITKA ESETE

Dr. Jámbrik Evelin, Dr. Polovitzer Mária, Dr. Falus Ágnes, Dr. Gubik Ágnes

Heim Pál Országos Gyermekgyógyászati Intézet (HOGYI), Budapest

LÁBFÁJDALOM FOCIMECCS UTÁN

Dr. Morvai Zsuzsanna[1], Dr. Polovitzer Mária[1], Dr. Molnár Diána[1], Dr. Enzsöl Veronika[2]

Heim Pál Országos Gyermekgyógyászati Intézet Radiológia[1], Haematológiai osztály[2]

Egy 17 éves fiú esetét mutatjuk be, akinek focimeccs utáni alsó végtagi fájdalma miatti kivizsgálása során több differenciáldiagnosztikai nehézséggel találkoztunk, klinikai, radiológiai és szövettani szempontból egyaránt. Az eset kapcsán a szekunder mélyvénás trombózis diagnosztikai nehézségeiről- mi a teendő, ha a képalkotó vizsgálatok nem korrelálnak egymással? - valamint a gyermekkori kismedencei lágyrész terimék differenciáldiagnosztikai lehetőségeiről számolunk be.

ACUTE NONTRAUMATIC BACK PAIN: INFECTIONS AND MIMICS

Dr. Kretzer András, Dr.Vrancsik Nóra

Debreceni Egyetem KK., Képalkotó Diagnosztikai Klinika, Debrecen

Nem traumás eredetű hátfájdalom esetünk kapcsán, és irodalmi vonatkozások.

Előadásomban egy esetünk kapcsán szeretném bemutatni a nem traumás eredetű hátfájdalom differenciáldiagnosztikájában szerepet játszó képalkotó eljárásokat, azok szerepét és fontosságát.

A hátfájdalom mind klinikai, mind pedig diagnosztikai szempontból sok nehézséget okoz, hátterében a banális okoktól kezdve egészen súlyos gyulladásos, infekció okozta vagy degeneratív kórképek is szerepelhetnek.

Esetünkben egy 15 éves fiúgyermek több, mint 3 hete tartó, esetenként lázzal is társuló bizonytalan mellkasi-felhasi panaszok miatt kereste fel Intézetünket. Alapellátásban eleinte bronchitist és sinusitis maxillarist véleményeztek, antibiotikumot javasoltak. Kivizsgálása fokozódó panaszok és az alszárakra lokalizálódó bőrjelenségek miatt folytatódott nálunk. Hasi ultrahang vizsgálattal kevés szabad hasi folyadék volt látható, mellkasröntgenen eltérés nem volt. Agresszív fájdalomcsillapítás mellett is fennálló erős mellkasi fájdalom miatt mellkas CT vizsgálat készült. Ez a fájdalom gerinc eredetét jelezte, a Th.VII-VIII. csigolyák egymás tekintő részeit destruáló folyamat, spondylodiscitis igazolódott. Ennek pontosabb vizsgálata később MR-rel is megtörtént. Az eredmény ismeretében a terápia ortopédiai, majd idegsebészeti konzíliumok iránymutatása mellett gyermek infektológiai osztályon történt.

Az akut nem traumás hátfájdalom pontos és gyors kivizsgálása a gerincet érintő fertőzések potenciális súlyossága miatt rendkívül fontos. A felajánlott irodalomból ezért választottam és mutatom be, képekkel illusztrálva ezt a differenciáldiagnosztikai problémát.

A VESÉBE LÁTUNK

Dr. Papp Bence Gábor, Dr. Vrancsik Nóra

Debreceni Egyetem KK., Képalkotó Diagnosztikai Klinika, Debrecen

Az esetbemutatásra hozott páciensünk jelenleg 2,5 éves, Egerben született, Intézetünkbe első alkalommal 7 hónapos korában került. Perinatalisan adaptációja megfelelő volt. 2 hónapos kora óta havonta egy alkalommal visszatérő asthmatikus panaszai vannak. Mellkasi CT felvételen jobb oldalon magasan álló rekesz és nagy volumenű thymus ábrázolódott. Két alkalommal készült kontrasztanyag nyeletéses vizsgálat, ezek alapján részleges rekesz relaxáció igazolódott, ami mellkasi panaszait magyarázta.

Korábban, szűrő jelleggel készült hasi és kismedencei UH vizsgálat során jobb oldali pyelectasiára is fény derült. Ezt kivizsgálták, 2018-ban veseszcintigráfia készült, amin funkcionális elfolyási zavar igazolódott, ill. ureterovesicalis stenosis lehetősége is felmerült. A nephrologiai részlegünkön elindult ez irányú kivizsgálása is, sonocystographiat indikáltak, ezen mi IV-es stádiumú vesicoureteralis refluxot (VUR) igazoltunk. Ezt követően STING műtétre került sor. A beavatkozás során cystoscoppal némileg ellentmondásos módon szűk UV szájadék volt látható, illetve az ekkor készült hagyományos cystographián nem volt látható VUR. A gyermeket a továbbiakban nephrológia gondozta, a kontroll ultrahangok során a jobb vese parenchymájának fokozódó atrophiáját láttuk.

Az esettel kapcsolatban az ureter és szájadékainak funkcionális betegségeit is bemutatom. Kitérek az ureter fiziológiájára és a simaizom átrendeződés következményeire.

Ezzel az esetbemutatással szeretném felhívni a figyelmet a vesico-ureteralis reflux dinamikus jellegére, amit a képalkotásban is szem előtt kell tartanunk.

SERDÜLŐKORI HÜVELYI VÉRZÉSEK DIFFERENCIÁL DIAGNOSZTIKÁJA NÉHÁNY ESET KAPCSÁN

Dr. Kerényi Rita Zsuzsanna, Dr. Csóka Mónika, Dr. Rudas Gábor, Dr. Varga Edit

Semmelweis Egyetem MR Kutatóközpont, Budapest

Előadásom célja, hogy bemutassam a hüvelyi vérzések differenciál diagnosztikai lépésit, amelyekben igen fontos szerepet kap a képalkotás, elsősorban a diffúzió súlyozott MRI.

A serdülők gyakran szemérmesek, zavarban vannak a testükkel történő változások miatt. Előadásomban 3 serdülő lány történetét mutatom be, akik mind hüvelyi vérzéssel, folyással jelentkeztek orvosuknál. Az egyik esetben a tünetek megjelenése után 1,5 évvel készült az első alhasi ultrahang vizsgálat, mely negatív eredménye miatt további képalkotás nem készült, azonban a kislány tünetei nem szűntek. Az első MR vizsgálat 2 évvel az első tünetek után készült, ekkor már nemcsak a hüvelyt, hanem a portiot is involválta a tumor. A második esetben a menstruáció kimaradását követően alakult ki erős vérzés. Az ultrahang során az uterus egyértelműen nem volt azonosítható, mola hydatidosa igazolódott. A harmadik esetben egy 14 éves kislány bő folyással jelentkezett orvosnál, gombafertőzés gyanúval hazaküldték. A következő 2 évben panaszai nem szűntek, azonban az ultrahang vizsgálat döntően negatív eredményt véleményeztek, majd 2 év után a vaginaval szoros összefüggést mutatóan kóros laesiot írtak le. Az elkészült MR vizsgálat során 3D volumen méréssel lehetett rekonstruálni az eltérést.

Összefoglalva a hüvelyi vérzések, folyás hátterében nemcsak fertőzés, endokrin ok, hanem akár tumor vagy egyéb olyan tényező is állhat, amelyről a teenagerek nem mernek beszélni.

GYERMEKGYÓGYÁSZAT A DAMASZKUSZI ÚTON?

Prof. Dr. Szabó László

Heim Pál Gyermekkórház, Budapest
Velkey László Gyermekegészségügyi Központ, Miskolc

A damaszkuszi úton a keresztényüldöző Saulból Pál apostol lett. "Pálfordulás" a gyermekgyógyászatban is megfigyelhető az utóbbi évtizedben.

Pálfordulás 1. Bronchiolitis. A legtöbb gyermekgyógyászati kézikönyv az alsó légúti rendszer súlyos vírusos gyulladásaként említi. A diagnosztika része a mellkas rtg. a terápiában az antibiotikum, kortikoszteroid, salbutamol inhaláció, inhalatív beta agonista, az oxigén terápia, melyeket korábban az esetek 80-100%-ban alkalmaztunk, de ma már 0-10%-ban és a 3%-os NaCl inhalálás a 0-ról 100%-ra változott.

Pálfordulás 2. Mictios Cystourethrographia. „Gold standard" vizsgálata az alsóhúgyúti rendszer működészavarainak. A kontrasztanyagos rtg vizsgálatot fölváltotta az ultrahangos vizsgálat. Recidíváló húgyúti fertőzések és/vagy húgyúti üregrendszeri tágulatok esetén végeztük, de az elmúlt 10 évben a vizsgálat indikációja drasztikusan csökkent.

Pálfordulás 3. VUR. A korábbi években a leggyakoribb urológiai diagnózis volt. A diagnózis felállítása után évekig tartó antibiotikum kezelés, és/vagy refluxgátló műtét következett. Ma az I-es II-es és III-as stádiumú VUR nem igényel sem évekig tartó preventív antibiotikumot, sem műtétet.

Pálfordulás 4. Antenatalis hydronephrosis. Gyakorisága 0.5-5%. Várandósság terminálásához vezetett, de a postnatalis vizsgálatok az esetek nagy százalékában semmilyen eltérést nem igazoltak, kivéve a húgyhólyag kifolyási akadályt okozó hátsóhúgycső billentyűt.

A diagnosztikában a konvencionális uroradiológiát felváltotta az MR Urographia.

Pálfordulás 5. Evés-alvás sírás-zavar kisdedkorban.

Pálfordulás 6. GYEK-HOGYI Az én utam.

A 21. SZÁZADI PALEOPATOLÓGIA ÉS SEGÉDTUDOMÁNYAI

Dr. Pálfi György

SZTE Embertani Tanszék, Szeged

A MESTERSÉGES INTELLIGENCIA SZEREPE AZ MR DIAGNOSZTIKÁBAN

Varga Károly

Siemens, Budapest

GENETIKAILAG MEGHATÁROZOTT BETEGSÉGEK KOMPLEX DIAGNOSZTIKÁJA ÉS A KEZELÉS LEHETSÉGES ÚTJAI. A RITKA BETEGSÉGEKTŐL A SZEMÉLYRE SZABOTT GYÓGYÍTÁSIG

Prof. Dr. Molnár Mária Judit

Semmelweis Egyetem, Genomikai Medicina és Ritka Betegségek Intézete, Budapest

Az orvostudomány fejlődésének legfontosabb pillérei napjainkban a genomika, a képalkotó eljárások, a robotika, az információs technológia és a nagy adathalmazok elemzése. Havonta kerülnek új betegségek, új gének leírásra, ennek ellenére génjeink kb. 52%-nak a pontos funkciója nem ismert. Ma kb. 4500 mendelien öröklődő kórképet ismerünk és több száz olyan betegségcsoport létezik, mely komplex, polygénes azaz a genetikai háttér mellett egyéb környezeti tényezők is szükségesek ahhoz, hogy a betegség kialakuljon.

A jelen előadás a monogénes és polygénes betegségek legfontosabb ismérveinek ismertetése mellett olyan örökletes neurológiai kórképeket mutat be, melyben a képalkotó diagnosztika nagyon fontos kiegészítője a genetikai diagnosztikának. A fehérállomány laesiok közül pl. a Leigh syndroma, az adrenoleukodystrophia, vagy a DARS2 gén mutációja okozta leukoencephalopathia agytörzsi és gerincvelői érintettséggel, lactate emelkedéssel olyan speciális MRI mintázatot mutat, melynek felismerése segíti a neurológust, hogy mely gént vagy gén panel vizsgálatát válassza a diagnosztikai munka során. Alkalmanként speciális kiegészítő képalkotó diagnosztikára van szükség pl. MELAS (mitochondrialis encephalopathia, lactacidosis, stroke-szerű tünetekkel) esetén, ahol az MR spektroszkópia segítheti a klinikust a gyors diagnózis felállításában. Vannak olya esetek, ahol a diffúz fehérállomány laesio és a klinikum ismerete segít a célzott genetikai vizsgálathoz. Egyes kórképekben, mint pl. az agyi vastárolással járó neurodegenerativ betegségcsoportban, egy jól körülhatárolt, de mégis több entitásból álló csoport diagnosztikáját tudja jó irányba terelni a képalkotó vizsgálat. Az előadás mutat be olyan esetet is, mely során egy teljes exom szekvenálás eredményének értelmezésében segített a képalkotó diagnosztika.

A diagnosztika a molekuláris technológiáknak köszönhetően egyre több kórképben kezelésre is van lehetőség. Ilyen személyre szabottan kezelhető örökletes betegségek az egyes mucopolysacharidosisok (MPS), a Gaucher és a Fabry kór, a neuronalis ceroid-lipofuscinosis 2 typusa (CLN2), a Niemann-Pick C és B typusa, a neuromuscularis kórképek közül pedig a Pompe kór, a Duchennes tipusú izomdystrophia (DMD) egyes tipusai, a spinalis izomatrophia (SMA) és a transthyretin mutáció következtében kialakuló herediter amyloid neuropathiák.

Összefoglalásként elmondhatjuk, hogy az örökletes betegségek diagnosztikájában a genetikai diagnosztika mellett kitüntetett szerepet kapnak a képalkotó diagnosztikai eljárások. A kezelő orvos, a radiológus és a klinikai genetikusból álló multidisciplinaris team munkája elengedhetetlen a betegség menedzsment során. A genetikai ok sok esetben a célzott, azaz ún. személyre szabott kezelés lehetőségeit teremti meg.

JUVENILIS PILOCYTÁS ASTROCYTOMA DIFFERENCIÁL DIAGNOSZTIKÁJA

Dr. Szalai Csilla, Dr. Oláh Marianna

Szabolcs - Szatmár-Bereg Megyei Kórházak és Egyetemi Oktatókórház, Radiológiai Osztály Nyíregyháza

Esetbemutatásunkban 11 éves kislány kórtörténetét ismertetjük. Gyermek Sürgősségi Ambulancián jelentkeztek: a szülő elmondása szerint a gyermek az utóbbi egy hónapban ingerültebb, írása csúnyábbá vált, járása bizonytalan. Két hete vírusos fertőzése zajlott felső légúti tünetekkel és középfülgyulladással. Fizikális vizsgálatakor mindkét irányba tekintéskor nystagmus, jobb oldali Babinski pozitivitás észlelhető. Fejét balra tartja, vakjárása bizonytalan. Intracranialis térfoglalás, esetleg gyulladásos folyamat lehetősége merült fel. Az elvégzett MR vizsgálaton a jobb oldali kisagy-híd szögletben ábrázolódott terime, mely IV. kamra kompressziót okozott, illetve a hidat és nyúltvelőt balra diszlokálta. Az MR kép astrocytomára utalt. Idegsebészeti Klinikán az elváltozás műtéti resectioja történt, a szövettani eredmény pilocytás astrocytomát igazolt.

A WHO besorolása szerint a pilocytás astrocytoma az I. stádiumba sorolható. Bár az intracranialis neoplasmáknak csupán a 0,6-5,1 %-t adják, mégis az egyik leggyakoribb primer agyi tumor gyermekkorban. Leggyakoribb előfordulási helye a cerebellum és a chiasma opticum-látóideg környéke. Előadásunkban kitérünk a lokalizáció és a radiológiai morfológia alapján felmerülő egyéb térfoglaló folyamatok differenciál diagnosztikájára.

MENINGEOMA VAGY VALAMI MÁS?

Dr. Koós Eszter, Dr. Fodor Krisztina, Dr. Ladányi Erzsébet, Dr. Lajgut Attila, Dr. Papp János, Dr. Simon Réka

B.A.Z. Megyei Központi Kórház, Gyermekradiológiai Osztály, Miskolc

Esetbemutatás

A 13 éves lány jobb oldali hirtelen fellépő paresthesia, jelzett jobb oldali hemiparesis, jobb alsó végtagot érintő convulsio miatt került felvételre. Az elvégzett koponya MR vizsgálat bal oldali parasagittalisan elhelyezkedő extraaxialis térszűkítést igazolt, mely leginkább meningeomának felel meg. Műtét előtti kivizsgálás részeként mellkas röntgenfelvétel készült, melyen a bal 3. borda elülső ívére vetülve, éles szélű, inhomogén szerkezetű, meszes képlet ábrázolódott. Laboratóriumi és, hasi ultrahang vizsgálat kóros eltérést nem igazolt. Idegsebészeti műtét során a bal oldali parasagittális terimét eltávolították. Műtét után öt nappal mellkasi CT vizsgálat készült. Baloldalon a 3-as borda ventrális ívéből kiinduló szabálytalan alakú, kiterjedt osteoid szövetet tartalmazó terime ábrázolódott. A tumor eltávolítása megtörtént a 3-as és 4-es borda érintett szakaszának, valamint a szintén involvált musculus pectoralis egy részének a resectiojával. Az előzetes neuropathológiai vélemény alapján az agytumor kis, kék kereksejtes tumornak bizonyult. Mellkasi tumor előzetes szövettani vizsgálata is kis kék kereksejtes tumort véleményezett. SOTE pathológiai másodvélemény kissejtes osteosarcomát valószínűsít, de immunhisztokémiai vizsgálatok még folyamatban vannak.

Az osteosarcoma gyermekkori formája inkább a csöves csontokon jelentkezik, a bordákon nagyon ritka. Metastasisokat általában a tüdőben láthatunk, intracranialisan nagyon ritka.

Conclusio

A klinikai tüneteket a secunder tumor, az intracranialis metastasis okozta. A primer tumor panaszt nem okozott, csak a kivizsgálás során került kimutatásra.

TEMPORO-MANDIBULARIS ÍZÜLETI LUXATIO GYERMEKKORBAN

Dr. Gubik Ágnes, Dr. Varga Edit, Dr. Kovács Éva, Dr. Balázs György

Heim Pál Országos Gyermekgyógyászati Intézet (HOGYI), Budapest

GYERMEKKORI PERIFÉRIÁS ÉRSÉRÜLÉSEK KÉPALKOTÓ DIAGNOSZTIKÁJA

Dr. Mátyus Enikő, Dr. Kovács Éva, Prof. Dr. Harkányi Zoltán, Dr. Balázs György

Heim Pál Országos Gyermekgyógyászati Intézet (HOGYI), Budapest

ECMO KEZELÉSSEL SZERZETT KEZDETI TAPASZTALATAINK

Dr. Polovitzer Mária, Dr. Bartók Márta, Dr. Héjj Ildikó, Dr. Schnur János

Heim Pál Országos Gyermekgyógyászati Intézet

Az ECMO (Extracorporalis membrán oxigenizáció) életmentő beavatkozás a légzési és/vagy cardialis elégtelenségben szenvedő gyermekek számára. Két formája van, a venoarteriális (VA) ECMO, mely a vér oxigenizációja mellett a keringést is pótolja, valamint a venovenosus (VV) ECMO, mely akkor alkalmazható, ha csak a légzés helyettesítésére van szükség.

Az ECMO kezelés nagyon komplex feladat, sikeréhez számos szakterület szoros összefogására, együttműködésére van szükség. Előadásunkban összefoglaljuk a kezelés alapvető jellemzőit, indikációit, kontraindikációit, lehetséges szövődményeit, valamint annak radiológiai vonatkozásait.

Intézetünkben 2018 óta van lehetőség VV ECMO kezelésre. Hét esetben merült fel alkalmazása, de a kontraindikációk miatt csak 3 esetben volt lehetőség használatára. Két eset teljes gyógyulással végződött, egy gyermeket sajnos a kezelés közben fellépett súlyos szövődmények miatt elveszítettünk. Röviden ismertetjük a kezelt gyermekek kórlefolyását, a kezelés közben fellépett szövődményeket.

KÉT SÚLYOS FEJLŐDÉSI RENDELLENESSÉG EGY CSECSEMŐBEN

Dr. Mohay Gabriella[1], Dr. Szukits Sándor[2] , Dr. Szabó Tünde, Dr. Szász Mária, Dr. Rózsai Barnabás[3], Dr. Kálmán Attila[4]

PTE Radiológiai Klinika, Gyermekradiológiai Részleg[1],
Radiológiai Klinika[2], Gyermekklinika[3], Pécs
SE Gyermekklinika, Gyermeksebészeti Osztály[4] , Budapest

Ikerpár egyik tagja, 3 hónapos fiúcsecsemő került felvételre, akutan súlyos légzési nehezitettséggel . Ennek hátterében súlyos trachea stenosis derült ki. Kivizsgálása során egy másik, súlyos fejlődési hibára derült fény. Budapesti, hamburgi műtétek, sok megpróbáltatás után a kisded elfogadható állapotban van, otthonról jár kontrollokra.

IVEMARK SZINDRÓMA SAJÁT ESETEINK KAPCSÁN

Dr. Orbán Krisztina, Dr. Pásztor Gyula

SZTE ÁOK Radiológiai Klinika – Affidea Magyarország Szeged

A szegedi klinikán az utóbbi öt évben kilenc gyermeknél diagnosztizáltak dextrocardiát, akik közül háromnál situs inversus, két esetben pedig situs ambiguus (heterotaxiás szindróma/asplenia/ Ivemark szindróma) ábrázolódott. Nyolc gyermeknél társult veleszületett szívfejlődési rendellenesség a dextrocardiához, hat súlyos és két kevésbé súlyos. Fontos a szív és a további mellkasi és hasi szervek elhelyezkedésének pontos megítélése, hogy felismerjük a gyermek fokozott kockázatát társuló veleszületett szívfejlődési rendellenességre, asplenia következtében kialakuló immundeficienciára és a malrotációban gyakori volvulusra. Ez azonban nem egyszerű a szív és a többi szervrendszer heterotaxiás szindrómákban kialakuló komplex és nagy variabilitást mutató abnormális pozíciója miatt. Saját eseteink kapcsán szeretnénk bemutatni a differenciáldiagnosztikai nehézségeket.

Az egyén pontos anatómiai variációjának megítélésére szegmentális megközelítés alkalmazható, melyben mellkasröntgen, hasi ultrahang, echocardiographia, elektrokardiographia és esetleges CT és MR vizsgálat eredménye segíthet: 1.: a pitvar és a többi szerv egymáshoz viszonyított helyzete alapján: levo/meso/dextrocardia. 2.: kamrák helyzete D/L-loop 3.: nagyerek helyzete 4.: a pitvarok és a kamrák kapcsolata 5.: további társuló cardiovasculáris rendellenességek 6.: hasi szervek pozíciója és száma

Dextrocardia: congenitális/szerzett, izolált/nem izolált, komplikált/nem komplikált, kamrák esetleges inverziója

Situs solitus: normális anatómiai konfiguráció

Situs inversus: a normális teljes tükörszimmetrikus fordítottja

Situs ambiguus/heteortaxia: különböző abnormális visceroatrialis konfigurációk, melyek további extracardialis anomáliával társulhatnak

- Jobb isomeria/asplenia/Ivemark szindróma:
  Kétoldali háromlebenyű tüdő, nagy szimmetrikus máj, lép hiánya, tüdővénák beömlésének teljes zavara
- Bal isomeria/polysplenia:
  Kétoldali kétlebenyű tüdő, VCI megszakadása, többszörös lép

A GYERMEKKORI TBC AKTUALITÁSAI

Dr. Nagy Anita, Dr. Gács Éva, Dr. Hajnal Barbara

Heim Pál Országos Gyermekgyógyászati Intézet (HOGYI), Budapest

A tuberkulózis (tbc) a Mycobacterium tuberculosis complexbe tartozó baktériumtörzsek által okozott, cseppfertőzés útján terjedő megbetegedés.

Az elmúlt két évtizedben hazánkban a tbc-incidencia folyamatosan csökken. Az új gyermekkori tbc-megbetegedések aránya Magyarországon az EU/EGT államokon belül a legalacsonyabb értékek közé tartozik, köszönhetően a kötelező gyermekkori BCG oltásnak.

A tbc az esetek 90–95%-ában pulmonalis betegség, de egyéb extrapulmonalis formák is előfordulnak.

A tbc diagnosztikájának, az esetleges szövődmények felismerésének, a betegek monitorozásának egyik fontos részét képezi a radiológiai képalkotás.

A tuberkulózisban szenvedő gyermekek jelentős része tünetmentes lehet. Gyermekkorban a radiológiai kép sem olyan jellemző. A bizonytalan esetekben a CT segíthet a diagnózis felállításában.

A betegség gyermekkori két megjelenési formája a primer és a postprimer tuberculosis. A tuberculosis kezelés alapja a megfelelő kombinációban, megfelelő dózisban és kellő ideig alkalmazott gyógyszeres terápia.

A tuberculosis megelőzésének módja a primer és a secunder prevenció. Hazánkban 1953 óta kötelező az újszülöttek BCG oltása, melynek célja a primer tuberkulózis és korai generalizációjának (miliáris tbc, meningitis tuberculosa) megelőzése.

A tuberkulózis csökkenő incidenciát mutató, de jelen lévő betegség. Felismerése, kezelése, megelőzése rendkívül fontos, mert kezelés hiányában halálos kimenetelű lehet. Gyermekkorban, a WHO adatai alapján, a mortalitás egyik leggyakoribb fertőzéses oka a világon még mindig a tuberkulózis.

JOBB KÉSŐBB, MINT SOHA

Dr. Puskás Noémi, Dr. Fodor Krisztina, Dr. Demeter Botond

B.A.Z. Megyei Központi Kórház, Gyermekradiológiai Osztály, Miskolc

Egy 14 éves serdülő fiú esetét szeretném bemutatni. A gyermek panaszai (köhögés, nehézlégzés) egy éve jelentkeztek. Az akkor javasolt pulmonológiai kivizsgálásra a szülő nem vitte el gyermekét. A köhögés és nehézlégzés egy hete ismét jelentkezett. Bal oldalon gyengültebb légzés volt hallható, így mellkas röntgenfelvétel készült, melyen bal oldalon a mediastinum kifejezetten kiszélesedett, a bal tüdőfél légtartalma csökkent.A kiszélesedett mediastinum malignitás lehetőségét vetette fel. A CT vizsgálat során mediastinalis térszűkítés nem igazolódott. A bal oldali tüdőfél kisebb, dystelectasiás, a mediastinalis szervek jobbra helyezettek voltak. Bal oldali arteria pulmonalis agenesia igazolódott. A kardiológiai vizsgálat pulmonalis hypertoniára utaló eltérést nem talált. A perfúziós tüdőszcintigrafián a bal oldali tüdőfél várható helyének megfelelően érdemi perfúzió és aktivitás-felvétel nem ábrázolódott.

Az egyoldali a. pulmonalis agenesia (APA) ritka fejlődési rendellenesség. Prevalenciája 1:200000-1:300000. A jobb oldali APA kétszer gyakoribb a bal oldalinál. Gyakran társul egyéb fejlődési rendellenességekkel. (szív-, tüdő- és csontrendellenesség). A legtöbb esetben tünetmentes, azonban előfordulhat mellkasi fájdalom, véres köpetürítés is. A kezelésben nincs egységes álláspont. Panaszmentes esetekben obszervació szükséges, figyelve a ritkán kialakuló pulmonalis hypertonia jeleit.

Összegzésként elmondható, hogy a kezdetben baljós röntgenkép, gondos kivizsgálást követően fejlődési rendellenességgé „szelidült", mely módot adott arra, hogy a ritkábban előforduló kórképet (arteria pulmonails agenesia) jobban megismerhessük.

TERATOMÁK TETŐTŐL TALPIG

Dr. Lőrincz Ábel[1], Dr. Lakatos Andrea[1], Dr. Vrancsik Nóra[2], Prof. Dr. Tóth Zoltán[3], Dr. Kovács Tamás[4], Dr. Fodor Krisztina[1], Dr. Kostyál László[1]

B.A.Z. Megyei Központi Kórház, Gyermekradiológiai Osztály[1], Miskolc
Debreceni Egyetem KK, Radiológiai Klinika[2], Szülészeti és Nőgyógyászati Klinika[3], Gyermekklinika, Neonatológiai Osztály[4], Debrecen

Bevezetés: A teratoma több csíralemezből származó, több irányú differenciálódásra képes, a non-seminoma típusú csírasejtes neoplasiák csoportjába tartozó daganat. A leggyakoribb neonatalis tumor, mely a csecsemőkben előfordulása daganatok körülbelül 25%-át adja, emellett a leggyakrabban előforduló extragonadalis csírasejtes tumor gyermekekben. Főleg a here, az ovárium és a sacrum területén alakul ki, azonban ritkán, számos, egyéb anatómiai lokalizációban is előfordulhat.

Célkitűzés: Előadásunkban a teratomák kliniko-radiológiai jellemzőit mutatom be az utóbbi években előforduló esetek képanyaga segítségével.

Anyag és Módszer: Az utóbbi 10 évben a B.A.Z. Megyei Központi Kórház teratomával diagnosztizált betegeket nem illetve az életkor szerinti megoszlás alapján osztályoztuk, továbbá a betegeket kiindulási szerv alapján csoportosítottuk. A radiológiai képet összevetettük a műtéti és szövettani eredményekkel.

Eredmények: Az elmúlt 10 évben 40 teratomával diagnosztizált beteget (nő: 32; férfi: 8) vizsgáltunk, átlagéletkoruk 23,43 év volt. A páciensek közül tizenkilencen ≤18 évesek voltak, melyből 3 eset diagnosztizálása még intrauterin megtörtént. Huszonegy beteg >18 éves volt. A teratomák 42,5%-a ovárium, 15%-a intracranialis, 15%-a fej-nyak, szintén 15%-a sacrococcygealis, 10%-a orbita, és 2,5%-a gerinc kiindulású volt.

Konklúzió: Viszonylag ritka, széles életkori spektrumban való előfordulása ellenére, a teratomák radiológiai megjelenése típusos. Különösen fiatal betegekben, a fejnyak régióban, intracranalisan, az orbitában, sacrococcygeálisan és a gonádokban előforduló térfoglaló folyamatoknál gondolni kell a teratoma lehetőségére.

FŐ TÁMOGATÓK

Bayer Hungária Kft.

Radizone Diagnost-X / GE Healthcare

Siemens Healthcare Kft.

TÁMOGATÓK

BioMarin Europe Limited

MTA Miskolci Akadémiai Bizottság

Magyar Radiológusok Társaság

MOK Borsod-Abaúj-Zemplén Megyei Területi Szervezete

SONARMED Kft. / SAMSUNG

SILVER WOOD – IT Kft.

SWIT

SilverWood-IT Kft.

Authorized Distributor

AGFA HealthCare

Perfect images

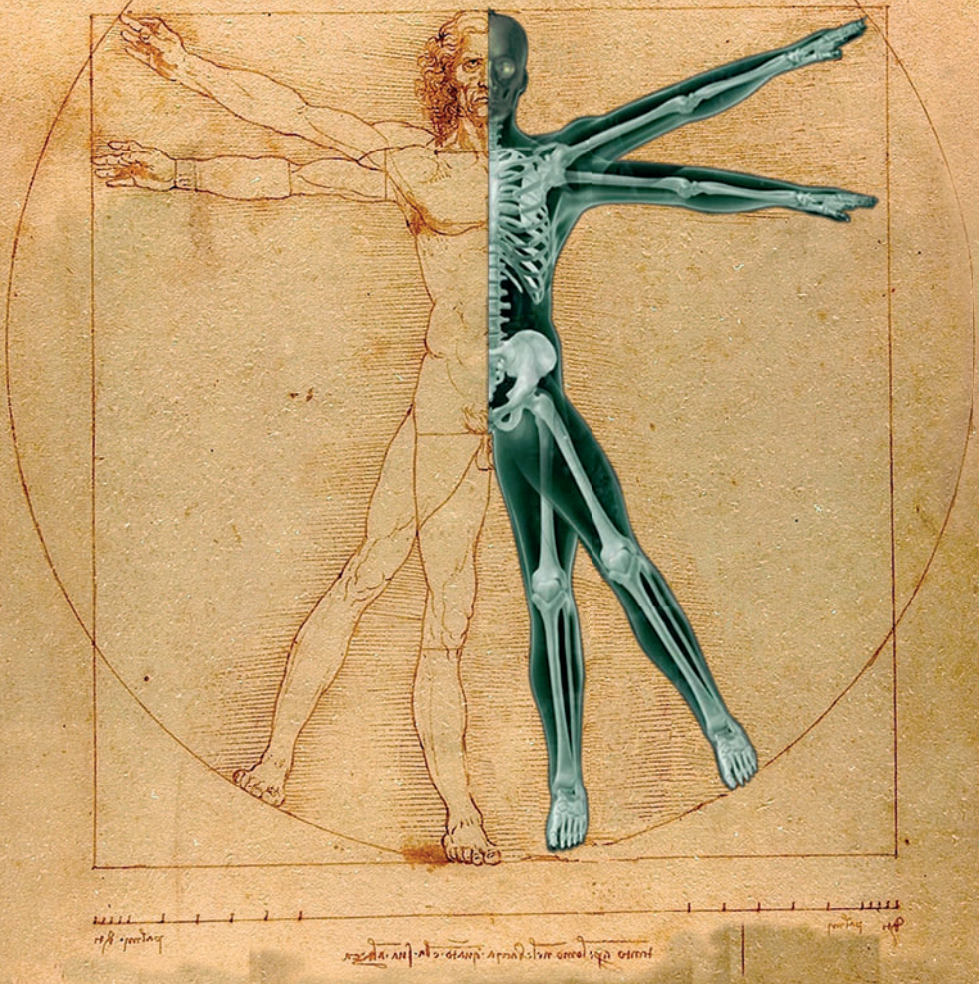

SAMSUNG

Professzionális ultrahang-diagnosztikai készülékek

BAJNOK CSAPAT

Újratöltve v2.0

Nálunk visszhangra talál

SONARMED
Powered by SAMSUNG

Tel.: +36 (1) 203 75 81
www.sonarmed.hu